




Auf den Punkt

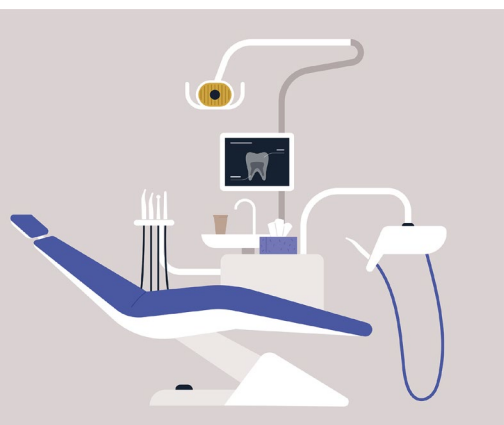


Die mikroinvasive Therapie durch Kariesinfiltration tritt immer weiter in den Vordergrund. Hierbei werden nichtkavitierte Läsionen mit einem niedrigviskosen Kunststoff penetriert, wodurch eine Arretierung der voranschreitenden Karies erreicht wird.



Kariesinfiltration

Sarah Mertens, Berlin



Bisher wurden nichtkavitierte kariöse Läsionen entweder nichtinvasiv, z. B. durch Lokalfluoridierung und Mundhygienetraining, oder restaurativ mit einer Füllung therapiert. Der Therapieerfolg einer Lokalfluoridierung setzt eine gute Compliance des Patienten voraus, wohingegen die restaurative Therapie bei nichtkavitierten Läsionen meistens eine Übertherapie darstellt. Daher tritt die mikroinvasive Therapie durch Kariesinfiltration immer weiter in den Vordergrund. Hierbei werden nichtkavitierte Läsionen mit einem niedrigviskosen Kunststoff penetriert, wodurch eine Arretierung der voranschreitenden Karies erreicht wird. Ziel ist es, die durch den Mineralverlust entstandenen Porositäten im Schmelz zu verschließen, sodass die kariesauslösenden Säuren nicht mehr in die Zahnhartsubstanz eindringen können. Die klassische Restaurationsspirale von Füllung, Wurzelkanalbehandlung, Krone und Exzision kann somit verhindert oder zumindest

verzögert werden. Bei Jugendlichen und jungen Erwachsenen ist Approximalkaries die häufigste Kariesform. Hierbei treten nichtkavitierte Läsionen, also frühe Stadien, weit häufiger auf als kavitierte Läsionen. Daher ist die mikroinvasive Therapie durch Kariesinfiltration eine interessante Alternative.

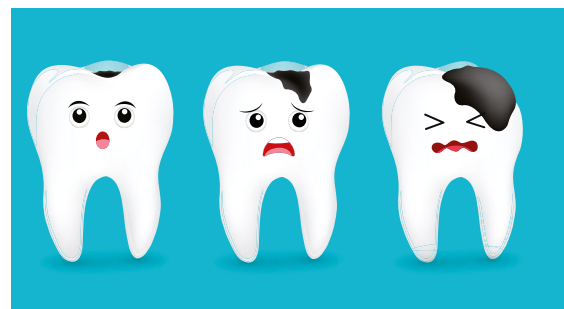Indikation der Kariesinfiltration

Die Kariesinfiltration kann an Approximal- oder Vestibularflächen angewendet werden. Im Approximalraum steht die Arretierung des Kariesprozesses im Vordergrund, wohingegen die Kariesinfiltration der Vestibularflächen vorwiegend für ästhetische Zwecke genutzt wird, da die infiltrierte Karies ihr weißlich-opakes Aussehen verliert und gesundem Schmelz ähnlicher ist. Mehrere Studien zeigen, dass die Kariesinfiltration ein effektiveres und zuverlässigeres Mittel darstellt, um die Progression der Karies aufzuhalten, als die alleinige Anwendung nichtinvasiver Maßnahmen. Vorteile der mikroinvasiven Therapie gegenüber der konventionellen Füllungstherapie sind nicht nur der geringe Zahnhartsubstanzverlust, sondern auch die geringere Schmerzempfindung während der Kariesinfiltration sowie die kürzere Behandlungsdauer.



Kavitierte und nichtkavitierte Karies

Eine bereits kavitierte Karies wird in der Regel mit einer Füllung therapiert. Hierbei kommt es allerdings neben der Entfernung der Karies auch immer zur Entfernung gesunder Zahnhartsubstanz. Dies ist von besonderer Bedeutung bei approximaler Karies, da hierbei ein großer Teil gesunder Zahnhartsubstanz abgetragen werden muss, um die Karies zu erreichen. Um dies zu verhindern, wurde die Kariesinfiltration entwickelt, mit der das Voranschreiten früher kariöser Läsionen verhindert und somit häufig eine restaurative Therapie vermieden werden kann. Bevor es bei einer Karies durch den Mineralverlust zu einer Kavitation kommt, stellt sich die kariöse Läsion als nichtkavitierte weißliche Läsion („white spot“) dar. Bisher wurden diese „white spots“ durch nichtinvasive Maßnahmen wie eine Lokalfluoridierung und ein Mundhygienetraining behandelt. Um den Einbruch der Karies zu verhindern, wurde die weit weniger von der Compliance des Patienten abhängige mikroinvasive Therapie durch Kariesinfiltration entwickelt.



Approximale Kariesinfiltration

Bei approximaler Karies ist die Infiltration indiziert, wenn die Karies aktiv ist, röntgenologisch nicht weiter als bis in das äußere Dentindrittel fortgeschritten ist und klinisch noch keine Kavitation zeigt. Neben diesen objektiv beurteilbaren Faktoren wird die Therapieentscheidung auch von individuellen Aspekten beeinflusst. Bei sehr guter Compliance kann bei solchen Läsionen auch die nichtinvasive Therapie allein zu einer Arretierung führen. In klinischen Studien konnte jedoch gezeigt werden, dass die zusätzliche mikroinvasive Therapie die Wahrscheinlichkeit erhöht, eine behandelte Läsion zu arretieren. Diese Sicherheit ist jedoch mit einem erhöhten Behandlungs- und damit auch finanziellen Aufwand verbunden. Insofern spielt für die Entscheidungsfindung neben der Compliance des Patienten auch dessen Bereitschaft, den finanziellen Mehraufwand zu tragen, eine Rolle. Kontraindikationen der Kariesinfiltration sind inaktive kariöse Läsionen, kavitierte kariöse Läsionen und Läsionen, die röntgenologisch über das äußere Dentindrittel hinausgehen. Außerdem findet die Kariesinfiltration keine Anwendung bei Fissurenkaries, Wurzelkaries und Erosion.

Bei approximaler Karies ist die Infiltration indiziert, wenn die Karies aktiv ist, röntgenologisch nicht weiter als bis in das äußere Dentindrittel fortgeschritten ist und klinisch noch keine Kavitation zeigt. Neben diesen objektiv beurteilbaren Faktoren wird die Therapieentscheidung auch von individuellen Aspekten beeinflusst. Bei sehr guter Compliance kann bei solchen Läsionen auch die nichtinvasive Therapie allein zu einer Arretierung führen. In klinischen Studien konnte jedoch gezeigt werden, dass die zusätzliche mikroinvasive Therapie die Wahrscheinlichkeit erhöht, eine behandelte Läsion zu arretieren. Diese Sicherheit ist jedoch mit einem erhöhten Behandlungs- und damit auch finanziellen Aufwand verbunden. Insofern spielt für die Entscheidungsfindung neben der Compliance des Patienten auch dessen Bereitschaft, den finanziellen Mehraufwand zu tragen, eine Rolle. Kontraindikationen der Kariesinfiltration sind inaktive kariöse Läsionen, kavitierte kariöse Läsionen und Läsionen, die röntgenologisch über das äußere Dentindrittel hinausgehen. Außerdem findet die Kariesinfiltration keine Anwendung bei Fissurenkaries, Wurzelkaries und Erosion.

Vestibuläre Kariesinfiltration

Eine erwünschte Nebenwirkung der Kariesinfiltration ist eine optische Maskierung der infiltrierten Läsionen. Durch die Infiltration der Kariesporen wird die Lichtbrechung innerhalb des Läsionskörpers reduziert und ähnelt gesundem Schmelz. Die vestibuläre Kariesinfiltration wird daher oft nach einer kieferorthopädischen Behandlung eingesetzt. Die Entstehung von White-spot-Läsionen ist eine der häufigsten unerwünschten Nebenwirkungen nach der Behandlung mit festsitzender Multibandapparatur. Etwa 25 % der Patienten weisen nach der Behandlung neue oder ausgedehntere White-spot-Läsionen auf. Die Maskierung dieser Läsionen mittels Kariesinfiltration zeigt ästhetisch vielversprechende Möglichkeiten und bietet einen sehr guten Therapieansatz. Ähnlich kann die Infiltration auch für die Maskierung von Fluorosen eingesetzt werden.

